

Kreuzbandriss beim grossen Hund

Gute Prognose dank neuer Operationstechnik aus den USA

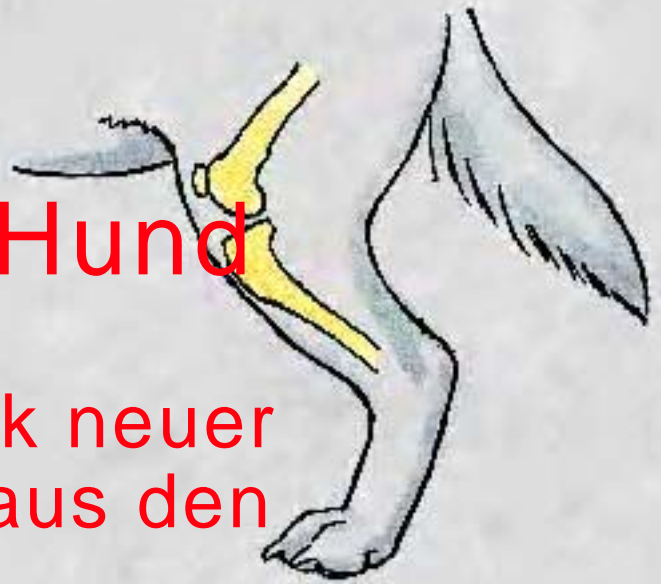

Abb. 1: Position der Knochen der Hinterhand eines Hundes im Stand.

Der Riss des vorderen Kreuzbandes im Knie zählt zu den häufigsten orthopädischen Verletzungen des Hundes und ist in vielen Fällen die Ursache für eine Hinterbeinlahmheit. Ein kompletter Riss des vorderen Kreuzbandes führt zu einer Instabilität im Knie, welche von Entzündung und Schmerz begleitet wird. Der Hund hinkt deutlich oder läuft nur noch auf drei Beinen. Sehr oft kommt es aber zu einem Anriss des vorderen Kreuzbandes. In diesen Fällen ist zwar die Stabilität des Knies erhalten, Entzündung und Schmerz führen aber auch zu einer mehr oder weniger starken Lahmheit. Sowohl ein kompletter wie ein partieller Riss des vorderen Kreuzbandes müssen operiert werden. Ohne chirurgische Behandlung wird die Lahmheit nicht verschwinden und Arthrose im Gelenk entstehen.

In der Literatur sind annähernd 200 verschiedene Operationsmethoden für die Reparatur des vorderen Kreuzbandes beim Hund beschrieben. Die Komplikationsrate bei all diesen Operationstechniken ist vor allem bei Hunden mit einem Körpergewicht von mehr als 25 kg mit bis zu 34 % relativ hoch. Die hohe Anzahl der Operationstechniken zeigt, dass es bis jetzt keine 100% zuverlässige Methode gibt. Mit konventionellen Techniken kehren die Hunde meist nicht mehr zur ihrer ursprünglichen vollen athletischen Leistung zurück. Dank einer völlig neuartigen Operationstechnik aus den USA scheint jedoch jetzt die chirurgische Lösung für komplette und partielle Risse des vorderen Kreuzbandes bei schweren Hunden gefunden zu sein.

Wie entsteht ein Riss des vorderen Kreuzbandes?

Obwohl das Knie des Menschen und des Hundes anatomisch gesehen sehr ähnlich aufgebaut sind, sind die Kräfte, welche in diesem Gelenk wirken, sehr unterschiedlich. Bei Mensch und Hund verlaufen im Kniegelenk das vordere und hintere Kreuzband. Diese verhindern ein gegenseitiges

Verschieben des Ober- und Unterschenkels nach vorne bzw. hinten. Der innere und äussere Meniskus, eine Art Puffer, liegen ebenfalls im Knie und stabilisieren die Oberschenkelgelenkrolle zusätzlich. Die Seitenbänder verlaufen auf der Innen- und Aussenseite des Knies und verleihen dem Gelenk eine axiale Stabilität.

Der Mensch kann – im Gegensatz zum Hund – ohne grosse Belastung des Bandapparates des Knies stehen. Hüft-, Knie- und Sprunggelenk befinden sich im Stand in der gewichtstragenden Achse parallel übereinander und die Unterschenkel-Gelenkfläche ist horizontal hierzu ausgerichtet. Beim Mensch tritt ein Riss des vorderen Kreuzbandes immer als Folge einer traumatischen Überbelastung auf, weshalb auch vom „Fussballerknie“ gesprochen wird.

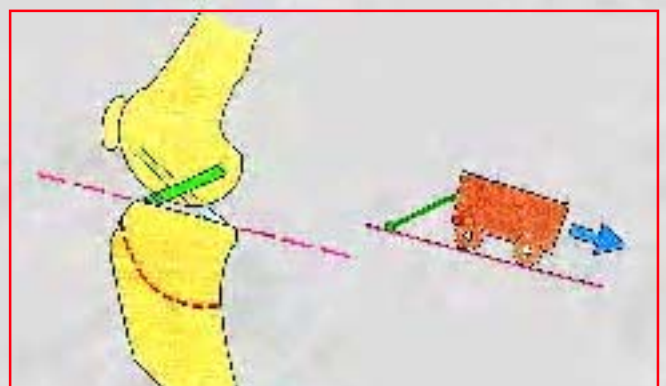

Abb. 2: Schematische Darstellung des Knies eines Hundes. Durch die geneigte Gelenkfläche des Unterschenkels ist das vordere Kreuzband (dunkelgrün) unter ständiger Belastung. Wie das Wagenmodell auf der schiefen Ebene will der Oberschenkel nach hinten „wegrollen“. Die Schnur – das vordere Kreuzband – ist gespannt.

Hunde stehen hingegen immer mit abgewinkelten Gelenken der Hinterhand (Abb. 1).

Zusätzlich ist die Unterschenkel-Gelenksfläche nach hinten abgeschrägt (Abb. 2), wodurch bei einer Belastung des Beines die Oberschenkelrolle nach hinten abgleiten will. Das vordere Kreuzband verhindert diese Bewegung im Knie. Die beschriebene ständige Beanspruchung des vorderen Kreuzbandes kann zu einem Riss des Bandes führen, welcher oft ohne ein gravierendes Trauma spontan auftreten kann. Da die Anatomie beider Knie eines Hundes ähnlich ist, lässt sich erklären, dass etwa 40% der Hunde zum Zeitpunkt der Diagnose „Kreuzbandriss“ bereits auch Anzeichen eines Kreuzbandschadens im anderen Knie haben. Durch die entstandene Instabilität des Knies ist in fast der Hälfte der Fälle der innere Meniskus zusätzlich beschädigt. Der geschädigte Anteil muss chirurgisch entfernt werden. Die Chance auf eine volle Erholung nach einer Operation ist bei diesen Hunden etwas schlechter.

Neben dem kompletten Riss des vorderen Kreuzbandes kommt es bei grossen Hunden sehr häufig zu einem Anriss des vorderen Kreuzbandes. Da hierbei die Stabilität des Knies erhalten ist, kann diese Verletzung oft nur von einem Spezialisten für Kleintierchirurgie diagnostiziert werden. Auch diese Patienten müssen operiert werden, weil eine konservative, d. h. nicht operative Behandlung nicht zur Genesung führen wird.

Welche Hunderassen sind betroffen?

Zu einem Riss/Anriss des vorderen Kreuzbandes kann es bei jedem Hund kommen. Grosse schwere Hunde sind jedoch mit bis zu 66% der wegen eines Kreuzbandes operierten Hunde deutlich überrepräsentiert. Bei Zwerghunden, wie z. B. Yorkshire Terriern oder Zwergpudeln, kann ein vorderer Kreuzbandriss auch in Zusammenhang mit einer Kniescheibenluxation auftreten. Bei diesen Patienten muss chirurgisch, neben dem gerissenen Kreuzband, auch die luxierte Kniescheibe korrigiert werden. Grosse Hunde erleiden Kreuzbandrisse in jüngeren Lebensjahren (durchschnittlich mit 4,9 Jahren), wohingegen kleine Hunde zum Zeitpunkt der Erkrankung älter sind (durchschnittlich 8 Jahre). Es gibt bestimmte grosse Hunderassen, die eine Prädisposition für die Erkrankung haben. Hierzu zählen Boxer, Bullmastiff, Chow Chow, deutsche Doggen, Rottweiler, Labrador und Golden Retriever. Eine neuere Studie konnte für die drei zuletzt genannten Hunderassen nachweisen, dass diese Hunde wegen ihrer stärker nach hinten geneigten Unterschenkel-Gelenksfläche häufiger Kreuzbandrisse erleiden als andere (Abb. 2). Ausserdem haben sterilisierte Hündinnen und zu dicke, fettleibige Hunde ein erhöhtes Risiko, einen Kreuzbandriss zu entwickeln.

Welche Symptome zeigt mein Hund nach einem Kreuzbandriss?

Wie bereits erwähnt, muss zwischen einem kompletten Riss und einem Anriss des vorderen Kreuzbandes unterschieden werden. Hunde mit einem kompletten Riss sind deutlich lahm und brauchen das betroffene Bein fast nicht mehr. Diese Verletzung kann z. B. beim Spielen, Katze hinterherrennen oder aber auch ohne grosse Belastung auftreten. Nach einigen Tagen bessert sich diese



Abb. 3: Positiver Sitztest bei einem Boxer als Folge eines Anrisses des vorderen Kreuzbandes im linken Knie (siehe Text).

Lahmheit etwas, wobei ohne Operation der Hund niemals lahmheitsfrei werden wird.

Bei einem Anriss des vorderen Kreuzbandes, wie er vor allem bei grossen Hunden zu sehen ist, haben die Tiere Mühe beim Aufstehen, laufen sich aber nach einigen Schritten wieder ein. Eine längere Belastung des Beines führt aber nach einiger Zeit wieder zu einer Verschlimmerung der Lahmheit.

Ein Riss sowie ein Anriss des vorderen Kreuzbandes ist kein Notfall, sollte aber, um weitere Folgeschäden zu vermeiden, innerhalb einer Woche operiert werden.

Diagnosestellung

Die Diagnose vorderer Kreuzbandriss kann vom Tierarzt anhand einer orthopädischen Untersuchung gestellt werden. Hierzu ist keine Narkose nötig. Mit dem „Schubladentest“ wird der Tierarzt die Stabilität des vorderen Kreuzbandes prüfen. Der so genannte „Sitztest“ ist bei Hunden mit einem Riss, aber auch Anriss des vorderen Kreuzbandes positiv (Abb. 3). Dies bedeutet, dass durch die entstandene Entzündung im Knie das Gelenk verdickt und der

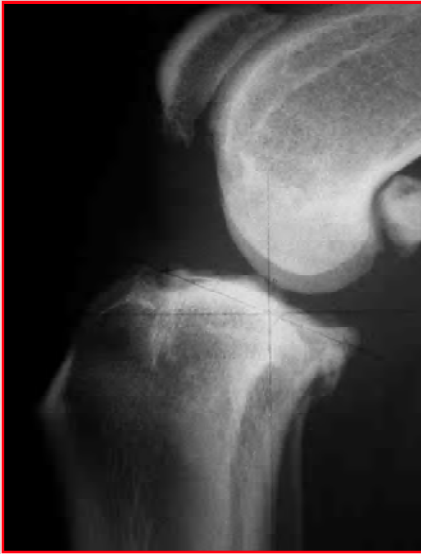

Abb. 4: Seitliches Röntgenbild eines Hundeknies mit einem seit 6 Monaten unbehandelten vorderen Kreuzbandriss. Bemerkenswert ist das massive Ausmass der Arthrose.

Hund nicht in der Lage ist, es schmerzfrei voll zu beugen. Zur Entlastung wird er deshalb das betroffene Knie nach aussen stellen.

Beim Verdacht auf einen Kreuzbandanriss wird der Tierarzt eine seitliche Röntgenaufnahme des betroffenen und des gegenseitigen Knies anfertigen, um die Diagnose zu bestätigen, das Ausmass der Arthrose des Kniegelenkes zu beurteilen und sicherzustellen, dass das andere Knie in Ordnung ist (Abb. 4).

Die Kreuzbandoperation

Wie bereits erwähnt, gibt es ca. 200 verschiedene Operationstechniken für die Reparatur des vorderen Kreuzbandes beim Hund. Kleine und mittelschwere Hunde bis zu einem Körpergewicht von 25 kg haben nach einem chirurgischen Bandersatz, welcher entweder durchs oder ausserhalb des Kniegelenkes geführt wird, eine gute Erfolgsrate. Konventionelle Operationstechniken haben jedoch bei schweren Hunden (>25 kg) deutlich höhere Komplikationsraten. Durch Überbelastung (vgl. Abb. 2) kommt es zum Zerreißen oder einer Lockerung der eingesetzten Bandprothese mit erneuter Instabilität des Kniegelenkes. Die Aussicht auf eine volle funktionelle Erholung bei dieser Gewichtsklasse ist deshalb nicht immer garantiert. Hunde, die gleichzeitig einen beidseitigen Kreuzbandriss haben, haben mit einem konventionellen Bandersatz kaum eine Chance, je wieder schmerzfrei laufen zu können (Abb. 5).

Operationstechnik der Korrekturosteomie des Unterschenkelplateaus nach Dr. Slocum

Eine völlig neuartige Methode, welche in den USA bereits seit den 80er-Jahren angewendet wird und von dem Kleintierchirurgen Dr. Barclay Slocum erfunden wurde, ändert die Biomechanik des Kniegelenkes und erzielt vor allem bei schweren Hunden wesentlich bessere Resultate als die „alten“ Techniken. Die nach hinten geneigte Unterschenkel-Gelenkfläche (Abb. 2) – Ursache für die Entstehung des vorderen Kreuzbandrisses – wird bei dieser Technik horizontal gedreht bzw. korrigiert (Abb. 6 und 7). Dadurch



Abb. 5: Bernersennenhund mit beidseitigem Kreuzbandriss. Beachten Sie die Entlastung der Hinterhand durch Verlagerung des Körpergewichtes auf beide Vorderbeine.

wird das vordere Kreuzband nicht mehr als Stabilisator des Knies benötigt.

Im Gegensatz zu konventionellen Techniken wird das Gelenk bei der „Slocum-Technik“ – ähnlich wie bei einer arthroskopischen Untersuchung – nur über einen ca. 1 cm langen Schnitt auf der Innenseite eröffnet. Von diesem Zugang aus wird der Innenmeniskus auf Verletzung inspiziert und bei Bedarf verletzte Teile entfernt. Anschliessend wird unterhalb des Gelenkes der Unterschenkelknochen kreisförmig zerschnitten. Basierend auf dem individuellen Neigungswinkel der Unterschenkel-Gelenkfläche

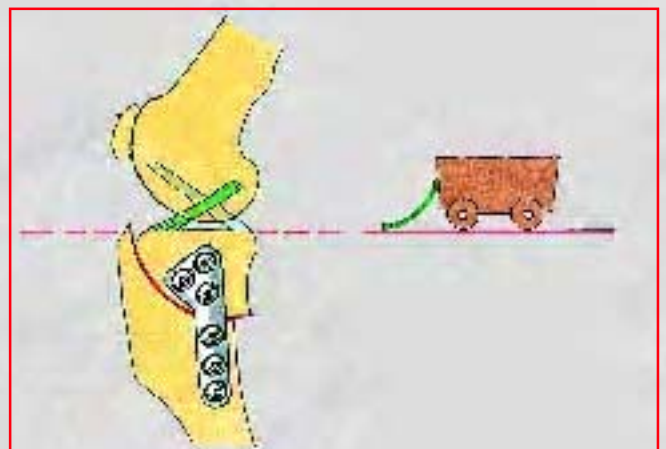


Abb. 6: Nach horizontaler Drehung der Gelenkfläche des Unterschenkels wird das vordere Kreuzband zur Stabilisierung nicht mehr benötigt.

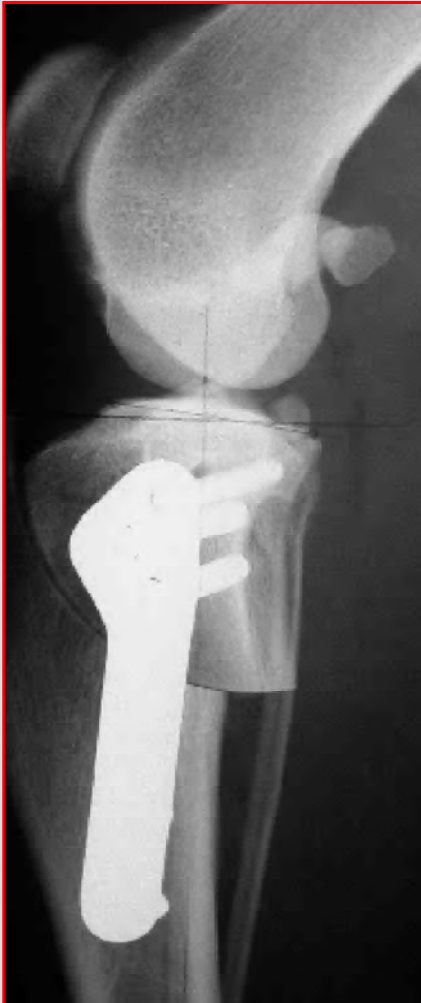

Abb. 7:
Postoperatives
seitliches
Röntgenbild eines
Hundeknies nach
Schwenkung der
Unterschenkel-

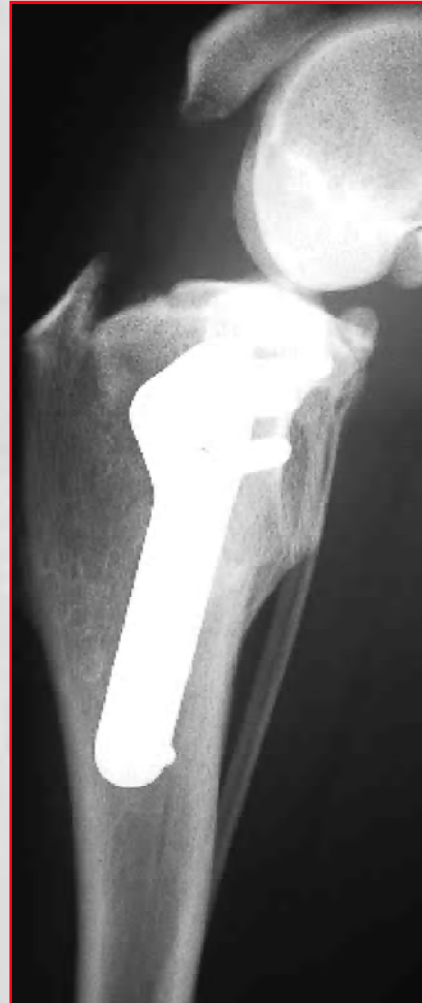

Abb. 8:
Seitliches Rönt-
genbild des gleichen
Hundeknies
8 Wochen nach
der Operation.
Der Knochen ist
geheilt.

wird diese so weit gedreht, bis die Funktion des vorderen Kreuzbandes nicht mehr benötigt wird. Das gedrehte Knochenfragment wird anschliessend mit einer Platte und Schrauben wieder stabilisiert (Abb. 6 und 7).

Da die Operationstechnik und das Instrumentarium von seinem Erfinder patentiert wurden, wird diese Operation bis jetzt nur von einigen Spezialisten für Kleintierchirurgie durchgeführt. Diese mussten bei Dr. Slocum einen Kurs besuchen und haben dadurch das Recht zur Ausübung dieser Operation erlangt. Bedingt durch den vermehrten Aufwand, die Kosten für Ausbildung und Instrumentarium, ist die „Slocum-Technik“ ca. 50% teurer als ein konventionell operiertes Kreuzband.

Nachbehandlung und Prognose

Verglichen mit anderen Techniken belasten die Hunde zwar schneller, brauchen aber bis zur kompletten Erholung etwas länger, da der zersägte Knochen des Unterschenkels erst wieder verheilen muss. Das bedeutet für den Hund, zwei Monate an der kurzen und zwei Monate an der langen Leine zu laufen. Wenn der Knochen nach ca. 8 Wochen geheilt ist (Abb. 8), beginnt der Wiederaufbau

der Muskulatur. Hierbei muss der Besitzer nach Anleitung des Tierarztes mithelfen. Diese Rekonvaleszenzzeit ist vergleichsweise lange. In Hinsicht auf die wesentlich bessere Prognose, vor allem der Aussicht auf volle funktionelle Erholung und auf keine weitere Arthroseentwicklung im Knie, scheint mir der Aufwand jedoch gerechtfertigt.

Danksagung

Ich möchte mich bei Frau Theresa Slocum für ihre Zustimmung der Verwendung von Dr. Slocums Grafiken herzlich bedanken. Herrn Mathias Haab, Grafiker, danke ich für die zeichnerischen Anpassungen dieser Grafiken.

Anschrift des Autors

Dr. med. vet. Cornelius von Werthern
Fachtierarzt für Chirurgie,
Fachtierarzt für Kleintiere
Dipl. ECVS (europ. dipl. Spezialist für Kleintierchirurgie)
6210 Sursee LU